

Testi suhog oka u optometriji

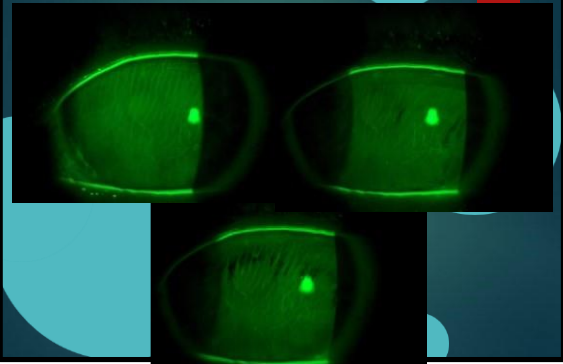
MATJAŽ MIHELČIČ
ZAGREB, OŽUJAK 2018

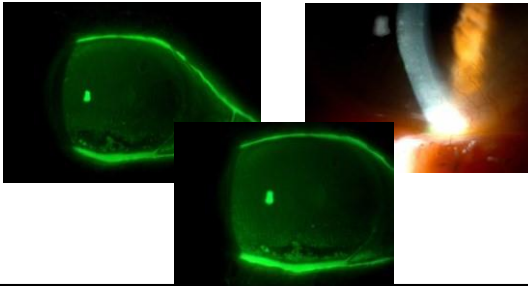
Svrishodno analiziranje suznog filma

- ▶ Anamneza
 - ▶ ako imamo dojam da je suho okoveći problem, sa njim ćemo se baviti na samom početku pretrage oka da sa pregledavanjem neiskrivimostanja
 - ▶ kod fitanja KL u svakom slučaju moramo napraviti osnovne testesuze

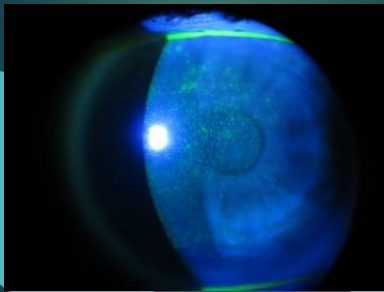
- ▶ Kvaliteta suze
- ▶ BUT, upad visusa nakon xx sekundi.
- ▶ Interferenčne boje, Tearscope
- ▶ Kvantiteta suze
- ▶ Debljina suznog meniska
- ▶ Schirmer 1 i 2, phenol thread ▶ Stanje očne površine i vjeđa
- ▶ Stanje rožnice sa Fluo i Lisamin green (tipične lezije, defekti inferiornog kvadranta)
- ▶ LWE
- ▶ Lipcof
- ▶ Meibografija
- ▶ Filmanje nekompletnog treptanja

BUT, upad visusa nakon ... sekundi.

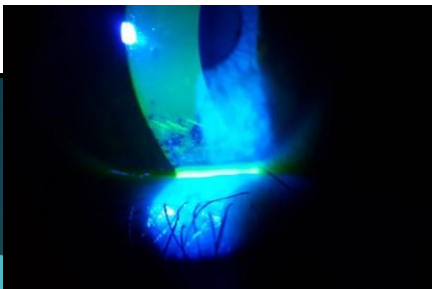




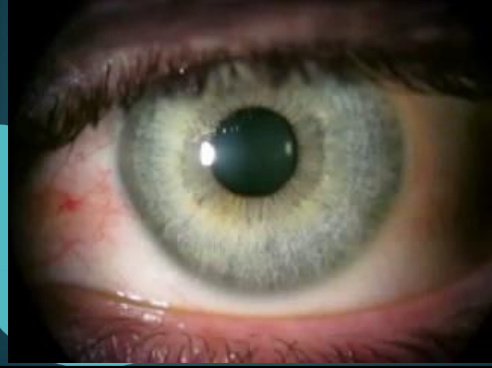▶ Stanje rožnice sa Fluor i Lisamin green (tipične lezije, defekti)



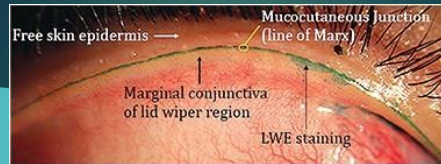
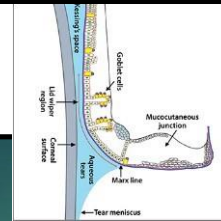
Ogrebotine sa četkom mascare



Filmanje nekompletnog treptanja



LWE



▶ Stanje rožnice sa Fluor i Lisamin green (tipične lezije, def

skti)

